2e SÉRIE
N° 979.

DE LA

RUPTURE DES PAROIS DU CŒUR

THÈSE

PRÉSENTÉE

A LA FACULTÉ DE MÉDECINE DE STRASBOURG

ET SOUTENUE PUBLIQUEMENT

LE MARDI 8 JANVIER 1867, A 3 HEURES DU SOIR,

POUR OBTENIR LE GRADE DE DOCTEUR EN MÉDECINE,

PAR

FRANÇOIS-MARIE-PAUL CUQ,

DE BRASSAC (TARN),

ÉLÈVE DE L'ÉCOLE IMPÉRIALE DU SERVICE DE SANTÉ MILITAIRE.

STRASBOURG,

TYPOGRAPHIE DE G. SILBERMANN, PLACE SAINT-THOMAS, 3

1867.

A MON PÈRE, A MA MÈRE

Affection, reconnaissance sans bornes pour leurs longs et généreux sacrifices.

A MA SŒUR

Dévouement inaltérable.

A MON ONCLE :

LE DOCTEUR OURADOU,

MÉDECIN MAJOR,

CHEVALIER DE LA LÉGION D'HONNEUR,

Attachement sincère.

A MES PARENTS.

A MES AMIS ET AUX AMIS DE MA FAMILLE.

P. CUQ.

R35032

A MONSIEUR LE PROFESSEUR EHRMANN,

DOYEN DE LA FACULTÉ DE MÉDECINE,

OFFICIER DE LA LÉGION D'HONNEUR.

Hommage respectueux.

P. CUQ.

FACULTÉ DE MÉDECINE DE STRASBOURG.

PROFESSEURS.

MM. Ehrmann O✻, Doyen	Anatomie et anatomie pathologique.
Fée O✻	Botanique et histoire naturelle médicales.
Stoltz O✻	Accouchements et clinique d'accouchements.
Cailliot ✻	Chimie médicale et toxicologie.
Rameaux ✻	Physique médicale et hygiène.
G. Tourdes ✻	Médecine légale et clinique des maladies des enfants.
Sédillot C✻	Cliniques chirurgicales.
Rigaud ✻	Cliniques chirurgicales.
Schützenberger ✻	Clinique médicale.
Stœber ✻	Pathologie et thérapeutique générales et clinique ophthalmologique.
Küss	Physiologie. — Clinique des maladies syphilitiques.
Michel	Médecine opératoire. — Clinique des maladies syphilitiques.
L. Coze	Thérapeutique spéciale, matière médicale et pharmacie.
Hirtz ✻	Clinique médicale.
Wieger	Pathologie médicale.
Bach	Pathologie chirurgicale.

M. R. Coze O✻, Doyen honoraire.

AGRÉGÉS EN EXERCICE.

MM. Strohl.	MM. Morel.	MM. Dumont.
Held.	Hecht.	Aronssohn.
Kirschleger.	Bœckel (E.).	Sarazin.
Dagonet.	Aubenas.	Beaunis.
Herrgott.	Engel.	Monoyer.
Kœberlé ✻.	P. Schützenberger.	

AGRÉGÉS STAGIAIRES.

MM. Feltz, Bouchard, Ritter.

M. Dubois, secrétaire agent-comptable.

EXAMINATEURS DE LA THÈSE.

MM. Ehrmann, président.
Bach.
Hecht.
Aubenas.

La Faculté a arrêté que les opinions émises dans les dissertations qui lui sont présentées, doivent être considérées comme propres à leurs auteurs, et qu'elle n'entend ni les approuver ni les improuver.

DE LA

RUPTURE DES PAROIS DU CŒUR.

« Ars medica tota in observationibus. »
(FRÉD. HOFFMANN.)

INTRODUCTION.

Un cas de rupture du cœur s'étant présenté à l'Hôpital civil au mois d'avril dernier, il nous a paru intéressant de faire quelques recherches sur cette lésion qui se présente si rarement, et nous offrons ce travail à la Faculté pour notre dissertation inaugurale. M. le professeur agrégé Feltz, qui avait recueilli l'observation, a bien voulu nous en communiquer les détails nécessaires à notre sujet. La pièce pathologique conservée au musée de la Faculté a été mise à notre disposition, et nous avons pu examiner la lésion dans tous ses détails.

Nous remercions notre collègue, M. Charvot, de nous avoir permis de disposer de son talent pour le dessin de la pièce, et nous sommes heureux de constater la fidélité avec laquelle il l'a reproduite.

Nous ne nous dissimulons pas les imperfections que contient notre travail ; nous regrettons de n'avoir pu y consacrer plus de temps, et faisons appel à l'indulgence des maîtres qui auront à nous juger.

PLAN DU TRAVAIL.

Nous avons cru devoir diviser notre travail en deux parties : dans la première, nous consacrons quelques mots à l'historique de la question. Nous avons cherché à réunir les observations qui nous ont paru les plus authentiques et les plus complètes sur la lésion cardiaque.

Nous rapporterons celles qui servent de base à notre sujet, sans en altérer le texte, et ne prétendons par conséquent pas assumer la responsabilité des expressions dont on y fait usage, ni des explications qu'elles contiennent.

Dans la seconde partie, nous passerons en revue les altérations anatomiques, causes des ruptures du cœur. Nous consacrerons ensuite quelques lignes à l'étiologie, au mécanisme et surtout aux modes de terminaison de cette grave affection, et nous terminerons par quelques mots sur le diagnostic, le pronostic et le traitement.

PREMIÈRE PARTIE.

Historique.

Les auteurs anciens ne parlent pas de la rupture du cœur. Du reste on ne doit pas s'étonner de ne trouver aucun écrit sur ce sujet avant Harvey, le savant physiologiste, à qui la science doit la découverte de la circulation. Après lui, Morgagni en a rapporté quelques cas assez curieux.

Verbrugge, Morand, Portal, Corvisart, Laënnec, font mention de cette affection ; mais les mémoires de Rostan, Blaud, Rochoux, et surtout ceux de MM. Ollivier (*Dictionn. de médecine*, p. 8) et Dezeimeris (*Archives gén. de médecine*) ont jeté beaucoup de jour sur cette question. Il est à regretter que le mémoire de ce dernier auteur soit resté inachevé. M. Cruveilhier en cite quelques cas très-curieux accompagnés de magnifiques planches dans son atlas d'anatomie pathologique.

Le savant professeur de Paris ne fait que citer les observations qu'il a recueillies, en les faisant suivre de quelques réflexions générales sur l'affection qui nous occupe.

Depuis, nous avons trouvé quelques cas épars dans les recueils périodiques et dans la thèse de doctorat de MM. Denouch (Paris 1852) et Kœberlé (Strasbourg 1853).

OBSERVATIONS.

Nous avions d'abord rassemblé toutes les observations que nous avions trouvées dans les auteurs et les écrits périodiques, afin de faire précéder l'histoire de cette terrible affection d'un petit recueil des faits qui s'y rattachent. Mais nous avons bientôt compris que ceci nous entraînerait trop loin et que nous n'aurions eu, quand même, qu'un relevé assez incomplet. Nous nous sommes donc borné à prendre parmi ces faits ceux dont il est question dans le cours de notre dissertation, et renvoyons pour les autres, aux auteurs qui ont déjà traité la matière et desquels nous faisons mention dans notre historique.

Nous nous proposons de relater ici seulement les ruptures non traumatiques. Si nous parlons des autres, ce sera seulement pour mieux élucider notre façon de penser, et, dans ce cas, nous les enclaverons dans l'exposé théorique comme simple explication.

OBSERVATION PREMIÈRE.

(Tirée de la thèse de M. Rochoux. Paris 1822.)

Rupture du ventricule gauche du cœur, près de l'aorte.

Prat, garçon d'amphithéâtre, ancien militaire, âgé d'environ quarante-cinq ans, grand buveur, ayant été affecté de plusieurs maladies vénériennes, paraissait jouir d'une bonne santé.

Un jour qu'il ramenait à bras une voiture assez pesamment chargée, il ressentit un grand état de malaise et tomba après avoir éprouvé quelques mouvements convulsifs : il ne donna plus signe de vie.

Deux jours après on procéda à l'autopsie. Les membres étaient raides, le visage pâle et les lèvres bleuâtres. Les viscères cérébraux, thoraciques et abdominaux étaient sains, à l'exception du péricarde et du cœur. Le péricarde fut trouvé distendu par des

caillots de sang assez denses et du sang fluide : le poids de ces caillots et de ce sang était d'environ quatre onces. En examinant soigneusement le cœur, on trouva une déchirure irrégulière, à bords minces, d'une ligne environ de diamètre à la substance charnue de ce viscère, près de sa jonction avec la tunique moyenne de l'aorte. Cette déchirure était en quelque sorte masquée par la partie inférieure de l'artère pulmonaire. La mort de ce sujet paraît avoir été occasionnée par la compression du cœur, produite par les caillots et le sang accumulés brusquement dans le péricarde.

Remarques. — Cette observation est une des plus rares que l'on puisse rencontrer : 1° parce que le cœur, chez cet individu, n'offrait ni ulcération ni ramollissement; 2° parce qu'elle présente un cas de rupture près de l'aorte, sans anévrysme, circonstances qu'on ne trouve dans aucune de celles de M. Rostan. Elle est encore remarquable sous le rapport de la promptitude de la mort, eu égard à la petitesse de la déchirure; cependant il n'est pas inutile d'observer que les bords étaient amincis. La rupture du cœur a-t-elle été occasionnée par l'effort qu'il faisait en portant sa voiture à bras, ou par une attaque d'épilepsie? Je ne saurais dire lequel; mais je crois devoir rapporter ici quelques renseignements que je me suis procurés sur ce malade. Sa femme m'a appris que, deux ans avant sa mort, il éprouvait assez souvent, après avoir bu, des défaillances, dans lesquelles il tombait à la renverse, perdait connaissance et sentiment, et devenait raide et violet; il ne se plaignait point de douleur à la région du cœur. On le faisait revenir en lui donnant du vin ou de l'eau-de-vie, ou en lui jetant de l'eau à la figure : dans les derniers temps de sa vie, il ne travaillait presque plus. Ces accidents n'étaient pas de longue durée : ils ressemblent, comme on voit, fortement à ceux de l'épilepsie. J'ajouterai de plus qu'il perdait dans cet état le souvenir de ce qui lui était arrivé. Sa femme ne s'est jamais trouvée présente à ces attaques; ce qu'elle m'a dit lui a été raconté par d'autres personnes.

Verbrugge (*Dissert. de anevrysm.*, p. 415) cite un exemple de déchirure chez un individu atteint de cette maladie; voici ses paroles : « *In epileptico paroxysmo a sanguine in capillaribus arteriis*, *spastice contractis*, *retento*, *cordique resistente*, *sinistri ventriculi disruptionem exortam.* Ct. Johnstonus notet (in a letter to Dr. John Fothergill, *in Med. obs. and inquiries*, vol. 11, p. 119). »

OBSERVATION II.

Rupture du ventricule gauche.

On ne pourra guère trouver cette observation très-rare que dans le mémoire de M. Dezeimeris ou dans l'original.

Une femme robuste, de vingt-deux ans, adonnée à la boisson, et aux liqueurs spiritueuses quelquefois, mais rarement, s'était plainte de douleurs qu'elle regardait comme rhumatismales. Le soir qui précédait sa mort, elle avait soupé comme à l'ordinaire, et le lendemain matin, on l'avait trouvée morte, couchée sur le côté gauche. A l'ex-

térieur, le cadavre ne présentait rien de remarquable que la couleur rouge foncée des lèvres et de la partie supérieure de la poitrine. Dans l'abdomen, le foie avait une couleur plus blanchâtre, un volume plus considérable, et il adhérait fortement de toutes parts au péritoine. Les poumons étaient sains. Le péricarde était plus distendu et plus ample que dans l'état naturel. A l'ouverture de ce sac membraneux, on vit une grande quantité de sang coagulé qui le remplissait et enveloppait le cœur de tous les côtés, il y avait 8 à 10 onces de sang avec 1 à 2 onces de sérosité.

Le cœur était gras; en l'examinant avec soin, on reconnut que le sang s'en était échappé par une ouverture d'environ un demi-pouce de diamètre, située à la partie supérieure du ventricule gauche. Dans toute la circonférence de ce trou, la paroi du cœur était beaucoup plus mince que dans l'état naturel; à un pouce tout au tour, on pouvait sentir la fluctuation. En pressant ce viscère entre les doigts, on en exprimait une matière caséeuse ; une dissection attentive du ventricule affecté fit reconnaître l'existence, dans l'épaisseur de la paroi, d'un abcès de la grosseur d'un œuf de pigeon, communiquant avec la déchirure ouverte (*Transactions of the philosophico-medical Society of New-York*, t. Ier, 1817). Cette observation a été publiée par Mott.

OBSERVATION III.

(Tirée du mémoire de M. A. Bertherand, *Gazette médicale d'Algérie.*)

Rupture de la paroi postérieure de l'oreillette droite, consécutive à une hypertrophie excentrique, avec amincissement et ramollissement graisseux. — Mort après cinquante heures. Autopsie complète.

M. L..., âgé de quarante-sept ans, fortement constitué en apparence, mais de teint habituellement pâle, au facies bouffi, était, depuis plusieurs années, sujet à des palpitations et à des oppressions nocturnes très-pénibles. Il lui arrivait parfois d'éprouver des pesanteurs aux jambes, et une certaine difficulté à chausser ses souliers, qui, tout à coup, lui paraissaient trop étroits. Marié à Strasbourg, depuis vingt ans, à une sœur du docteur A..., il avait, à différentes reprises, consulté son beau-frère sur sa position, et ce dernier avait reconnu une dilatation anormale du cœur. Le 30 avril 1850, vers midi, M. L... s'étant incliné pour changer de chaussures, fut pris subitement d'un violent malaise, obligé de s'asseoir et de réclamer impérieusement du secours. Arrivé incontinent, je constatai les phénomènes suivants :

Angoisse extrême, sueur froide humectant toute la surface du corps, visage jaune, terne, douleur poignante à gauche du sternum, sentiment de brûlure intolérable à la région précordiale, contre laquelle les mains se crispaient avec un désespoir accablant; douleur s'irradiant vers l'épaule et le long du bras gauche, pouls faible et inégal, intermittent, conservation parfaite de l'intelligence, de la sensibilité et de la motilité. Respiration brève, précipitée, mais assez régulière. Point de coliques, de

nausées, d'embarras stomacal. Je rassurai la famille, qui croyait à une attaque d'apoplexie, et le malade, s'aidant de mon bras, put gagner son lit, où nous le déshabillâmes.

Les extrémités étaient glacées et incolores; les douleurs, devenues générales, arrachaient à M. L... des gémissements, interrompus seulement par des pandiculations et des hoquets répétés.

En quelques minutes, il fut entouré de flanelles, de cruchons d'eau chaude et frictionné des pieds à la tête; on promena des sinapismes sur les jambes et les cuisses. Cependant l'oppression augmentait, et le pouls se déprimait de plus en plus; je me décidai à ouvrir la veine. Une large section de la médiane basilique droite ne laissa échapper que quinze ou vingt gouttes de sang; même insuccès au bras gauche! Secondé par mon honorable confrère, le docteur Ruef, je m'efforçai, en comprimant les vaisseaux divisés, d'obtenir une plus grande évacuation sanguine; après trois quarts d'heure de laborieuses manœuvres, nous avions tiré à peu près 350 grammes de sang très-noir, mal coagulé dans le vase, sans doute à cause de la lenteur et des difficultés de l'écoulement.

Vers la fin de cette opération, le pouls, de filiforme parfois même imperceptible qu'il était, se releva, ainsi que la calorification. La sternalgie tourmentait moins M. L..., mais les crampes persistaient dans les membres. A plusieurs reprises, les bandes du pli du bras furent arrachées. Encouragés par la reprise de la circulation après la saignée, nous nous décidâmes, d'accord avec le docteur Aronssohn, survenu dans l'intervalle, à faire une application de trente sangsues sur le thorax, *loco dolenti.* Le malade, brisé par deux heures d'atroces souffrances, s'assoupissait par moments, et se réveillait bientôt, proférant de nouvelles plaintes et cherchant, dans une douloureuse agitation, une attitude qui le soulageât.

Pendant cette période d'inquiétude et de soins multipliés, nous nous étions, mes confrères et moi, communiqué brièvement nos présomptions d'une déchirure du cœur avec épanchement dans le péricarde. La respiration se faisait entendre dans les deux poumons; le thorax résonnait à droite et à gauche. Il y avait augmentation des bruits du cœur, un peu de souffle; la matité précordiale s'étendait sensiblement en haut et à droite du sternum.

La journée s'accomplit dans des alternatives rapprochées de calme et d'anxiété, qui se résumèrent, le soir, en un mieux véritable. Un lavement provoqua une selle abondante: quelques vomissements survinrent, sans autre complication. Nous eûmes une nuit inégale, mais bonne en définitive: l'imminence d'un dénouement funeste s'évanouissait avec le temps.

Le mercredi matin, deuxième jour de l'événement, peu ou point de douleurs: pouls à 80 pulsations. Respiration toujours assez courte: peut-être moins de matité sous-sternale. Dans l'après-midi, M. L... se trouve assez bien pour changer de lit sans secousse ni émotion. Quel amendement soudain et que de motifs pour nous ébranler dans notre diagnostic!

La nuit ne ressembla, malheureusement, pas à la journée. Les angoisses reparurent avec une plus grande intensité. Le jeudi matin, M. le professeur Forget s'adjoint à nous. Notre consultation aboutit à l'application d'un vésicatoire sur le sternum et à l'administration interne de quelques antispasmodiques : elle n'élucida pas les obscurités de la situation : j'y reviendrai plus tard.

Le pouls notamment descendu, s'affaissa d'heure en heure. L'agitation et les angoisses s'amendèrent par le fait d'une prostration toujours croissante. Deux fois dans la journée nous revîmes M. L..., sans qu'aucune indication vînt en aide à notre embarras et à notre inquiétude. On continua la médecine des symptômes. La crise, que nous étions loin de croire si prochaine, arriva dans la soirée, vers onze heures et demie. Resté près de M. L..., pour le veiller, je vis en quelques secondes sa respiration s'éteindre sa poitrine s'emplir, son cœur cesser de battre : deux ou trois mots prononcés avec pleine connaissance précédèrent cette courte agonie ; un sanglot suivi d'une expiration assez profonde signala le dernier soupir.

Autopsie, soixante heures après la mort. — Voussure prononcée du côté gauche du thorax. Ossification générale des cartilages costaux.

Poumons sains, crépitants, gorgés de sang noir, en bas et en arrière ; celui de droite adhérent au sommet. Péricarde distendu par un énorme caillot sanguin, du poids de 450 à 500 grammes, baigné de sérosité et recouvrant toute la région antérieure du cœur.

Cœur gros, de la couleur du foie, très-gras et très-friable. Cavités généralement très-dilatées, à droite surtout, où l'hypertrophie ventriculaire est plus marquée et se présente avec épaississement notable des parois (hypertrophie concentrique). L'oreillette, large et amincie en arrière ainsi qu'en haut, offre une déchirure verticale, sorte de boutonnière à bords réguliers, comme usés en biseau. L'orifice auriculo-ventriculaire est très-manifestement dilaté. Le calibre de l'artère pulmonaire, à son insertion, porte un diamètre considérable, eu égard aux proportions normales. Les dimensions des valvules de ce côté, sans être moindres qu'on ne les rencontre habituellement, ne sont réellement plus en rapport avec l'étendue de l'ouverture. Même anomalie, mais moins prononcée, à l'origine de l'aorte.

OBSERVATIONS IV ET V.

(Tirées de la *Gazette des hôpitaux*, *1865*.)

Deux cas de rupture du cœur chez des épileptiques, par M. le docteur Lunier.

I. Louis R..., soixante-neuf ans, écrivain public, transféré de Bicêtre à Blois le 30 septembre 1850, était depuis de longues années atteint d'une affection épileptique, compliquée de manie chronique. Les crises convulsives ne revenaient guère que tous les trois mois, mais étaient d'une violence extrême.

Cet homme, d'une assez bonne constitution d'ailleurs, n'avait offert jusqu'alors aucun symptôme d'affection du cœur; lorsque le 2 décembre 1861, à quatre heures du soir, pendant un accès tellement violent qu'on avait cru devoir le porter sur son lit, il mourut subitement. Nous fîmes l'autopsie vingt-quatre heures après la mort.

La poitrine ne porte aucune trace de contusion.

Face décolorée, rigidité cadavérique.

Les os du crâne sont épais. La dure-mère est notablement épaissie; il y a un peu de sérosité dans la grande cavité de l'arachnoïde; le tissu cellulaire sous-arachnoïdien en est infiltré; la pie-mère vivement injectée.

La substance blanche est indurée, comme tassée, surtout au niveau du corps calleux.

A l'ouverture de la cavité thoracique, on aperçoit le péricarde énormément distendu. L'incision de cette poche fibreuse laisse voir le cœur perdu, pour ainsi dire au milieu de caillots de sang.

Sur la face postérieure de l'organe, vers la partie moyenne et près du bord gauche, nous découvrons une déchirure irrégulière, à bords frangés, à direction parallèle au sillon longitudinal, longue de 22 à 25 millimètres. Cette solution de continuité établit une large communication entre le ventricule gauche et le péricarde.

Des brides charnues réunissent en plusieurs points les bords épais de la solution de continuité.

Du côté de la cavité ventriculaire, nous distinguons bien nettement deux pertuis assez étroits, distants l'un de l'autre d'un centimètre environ et convergeant obliquement vers l'ouverture extérieure, qui est beaucoup plus étendue.

Nous examinons les orifices et les valvules avec le plus grand soin et nous ne trouvons que quelques concrétions cartilagineuses au niveau du bord adhérent des valvules sigmoïdes, mais sans trace aucune de rétrécissement.

Les parois du ventricule gauche sont légèrement hypertrophiées, mais sans qu'il y ait ni augmentation ni diminution de la cavité ventriculaire.

En faisant une coupe perpendiculaire à l'axe du cœur, au niveau de la partie moyenne de la déchirure, nous constatons que la paroi du ventricule gauche a 18 millimètres d'épaisseur au niveau de la déchirure et 22 millimètres partout ailleurs.

Les parois du ventricule droit n'ont, au même niveau, que 4 millimètres d'épaisseur.

II. Gervais M..., tailleur, âgé de quarante-trois ans, d'un tempérament sanguin, d'une bonne constitution, est entré à l'asile de Blois le 27 mai 1852. Atteint depuis de longues années d'une affection épileptique, ce malade avait, tous les quinze jours environ, et pendant quatre à cinq jours, une série d'accès extrêmement violents avec agitation maniaque consécutive.

Pendant les huit années que j'ai vu ce malade, à peu près tous les jours, je n'ai jamais constaté chez lui aucune trace de maladie du cœur, non plus d'ailleurs que des autres organes.

Le 27 décembre 1861, à deux heures du matin, le surveillant de ronde le trouve mort dans son lit, sans que rien, pendant la nuit, ait éveillé l'attention des gardiens ou des autres malades.

M... avait eu dans la journée de violents accès d'épilepsie et nous pensâmes qu'il était mort d'asphyxie pendant une crise convulsive.

A l'autopsie nous trouvons les lésions organiques suivantes :

Le poumon gauche est refoulé en arrière dans la gouttière vertébrale par le cœur enveloppé de son péricarde. L'incision de cette poche fibreuse donne lieu à l'écoulement de deux verres environ d'un sang noir mêlé de caillots.

Le cœur est petit. Un peu à droite du sillon antérieur, le long de la cloison interventriculaire, nous remarquons une déchirure à peu près parallèle à ce sillon, longue de 6 à 7 centimètres, et occupant toute l'épaisseur de la paroi antérieure du ventricule droit. Les piliers qui masquent en partie cette déchirure du côté de la cavité ventriculaire, sont conservés, et c'est à travers leurs interstices que cette cavité communique avec celle du péricarde. Les bords de la solution de continuité sont éraillés comme l'est un morceau d'étoffe auquel on fait un trou avec le doigt.

Le cœur examiné avec le plus grand soin n'est le siége d'aucune lésion. Les valvules sont saines; nous ne constatons ni insuffisance ni rétrécissement.

Au moyen d'une coupe faite perpendiculairement à l'axe du cœur, vers la partie moyenne, où siége d'ailleurs la déchirure, nous constatons que les parois du ventricule droit ont de 4 à 5 millimètres d'épaisseur, et celles du ventricule gauche de 12 à 13 millimètres.

OBSERVATION VI.

(Tirée du mémoire du docteur A. Bertherand, *Gazette médicale de l'Algérie.*)

Rupture de la pointe du cœur, en avant et au bas du ventricule droit; hypertrophie légère, amincissement ventriculaire. — Mort quatorze heures après l'invasion de la crise. — Examen anatomique partiel du cœur.

Maria-Trinidad C..., d'origine Mahonnaise, habitant Alger, âgée de dix-neuf ans, grande, élancée, brune de cheveux et de peau, mais d'un teint mat, maladif, a été réglée un peu avant onze ans. Les menstrues, très-abondantes au début, ont disparu vers la quinzième année, époque d'où datent aussi les premières altérations de la santé. Maria C... a commencé alors à exercer la profession de repasseuse; ses règles sont devenues moins régulières, inégalement distancées, tantôt à peine colorées, tantôt, au contraire, noirâtres et grumeleuses. Des céphalalgies fréquentes se montrèrent, puis des oppressions nocturnes, et des accès de douleur pongitive dans l'épaule droite. Ces accidents semblèrent d'abord nerveux et rhumatismaux. Les bains furent conseillés, puis les ferrugineux, et une quantité de remèdes empiriques.

Le 12 juin 1853, après un malaise très-prononcé qui durait depuis huit jours et trois nuits, Maria C... est prise tout à coup, vers les cinq heures du matin, d'une sensation de déchirement dans la région précordiale, avec oppression telle qu'il lui semble — ce sont ses expressions — qu'on lui comprime le cœur entre deux plaques de fer brûlantes. La face est pâle et altérée, les yeux deviennent saillants et inquiets, la respiration inégalement pressée, la peau froide et visqueuse sur toute la surface du corps; de grosses gouttes de sueur tombent du front sur le cou et les épaules; les membres se contractent convulsivement, rejettent au loin les draps de lit et les couvertures, la voix est courte et comme fêlée. Au bout d'une demi-heure, un abattement musculaire profond, mais sans sommeil, succède à cette agitation, agitation tellement exaspérée de la part de la malade, qu'elle ne nous a même pas permis de la percuter, de l'ausculter, de lui explorer le pouls, en un mot de nous édifier sur son mal et les moyens de le combattre.

L'auscultation devenue possible, grâce à cette dépression de l'appareil locomoteur, et à l'abolition de la souffrance qui ne se trahissait plus que par une douleur dans l'épaule, l'aisselle et le bras gauche, nous constatons une grande faiblesse du bruit respiratoire des deux côtés du thorax. Les mouvements du cœur paraissent *anéantis*, le pouls est difficile à compter, la percussion dénote une matité étendue à gauche, en bas et en avant de la région précordiale; cette matité disparaît, si l'on frappe les hypochondres et les espaces sous-claviculaires. L'intelligence reste nette et précise, sous une expression générale de fatigue et de prostration; ce n'est donc pas une lésion congestionnelle de l'encéphale qui détermine la crise. Est-ce une angine de poitrine?.....

Sans nous trouver fixé d'une manière satisfaisante sur la nature et le siége de l'accident, nous prescrivons des sinapismes aux pieds et sur les cuisses, une saignée éventuelle si le pouls vient à se relever; une potion avec le valérianate de zinc laudanisé, dans le cas où la douleur précordiale et les angoisses reprendraient leur intensité.

La circulation se ranima en effet, vers neuf heures du matin, et l'oppression obligea à rouvrir la veine. Un peu de mieux suivit cette opération, après quoi les premiers accidents reprirent avec tous les caractères d'une crise violente et prolongée, comme une série de syncopes entrecoupées. On usa de l'antispasmodique avec quelque espoir de succès. A six heures du soir, il y avait un calme profond en apparence, mais en réalité une dépression de plus en plus marquée. La mort survint tout à coup, à sept heures, dans une sorte de hoquet.

L'obscurcité de ce fait pathologique et la promptitude de son issue fatale avaient trop vivement excité mes doutes et ma curiosité, pour ne pas me faire entamer toutes les démarches nécessaires à l'obtention d'une autopsie.

Malheureusement les préjugés devaient avoir le dessus sur mes *desiderata*, si légitimes qu'ils fussent. J'obtins à grand'peine de soulever le sternum, et d'opérer une courte exploration du thorax. Je parvins ainsi à découvrir le cœur et à l'amener au dehors.

Ce viscère était flasque, mou, marbré à sa surface, et, çà et là, comme ecchymosé. Son volume offrait des dimensions généralement assez développées, mais cependant pas excessives. Le ventricule droit peut-être semblait sensiblement dilaté. Sa pointe était recouverte d'un caillot adhérent, de la largeur d'une pièce de deux francs, à bords irréguliers. Je le détachai, non sans difficulté, avec mes ongles, et je trouvai, au-dessous de lui, une rupture oblongue de trois centimètres environ d'étendue. Les lèvres de cette solution étaient amincies. En y passant le doigt, je constatai manifestement un affaiblissement marqué de toute la paroi de la cavité. On ne me permit pas de l'inciser, et il me fut pareillement interdit de poursuivre mes investigations dans l'intérieur de la poitrine. L'extérieur ne présentait pas de voussure appréciable.

OBSERVATION VII.

(Tirée de l'Atlas de M. Cruveilhier, 3e livraison.)

Une femme de la Salpétrière, âgée de soixante ans, présentait, depuis plusieurs années, tous les signes d'une dilatation avec hypertrophie du cœur. Elle succomba et, à l'autopsie, on trouva le cœur enveloppé de tous côtés par une couche de sang concret moulée sur cet organe, remplissant tous les vides qui existent entre le cœur et le péricarde et se prolongeant autour des gros vaisseaux qui partent du cœur ou qui s'y rendent. La couche de sang enlevée, on vit sur la face antérieure du cœur, au niveau du ventricule gauche, plusieurs ecchymoses noirâtres ou plutôt plusieurs petits foyers de sang, oblongs pour la plupart, placés immédiatement sous le feuillet séreux du péricarde, qu'ils soulevaient. L'un d'eux présentait une perforation ou déchirure qui était évidemment la source de l'hémorrhagie du péricarde. Un stylet enfoncé dans cette ouverture pénètre facilement dans la cavité du ventricule gauche, ce qui put faire penser que le sang épanché provenait du ventricule gauche... Mais l'examen attentif de ses parois m'a convaincu que la perforation était purement accidentelle et que le stylet avait traversé la couche mince qui formait le fond du foyer sanguin.

OBSERVATION VIII.

(Communiquée par M. le professeur Feltz.)

La femme X..., pensionnaire à l'hôpital civil, jouissait en général d'une bonne santé. Cette femme, fortement constituée, était âgée de soixante-huit ans. Une bronchite assez intense survint au mois d'avril et elle entra, comme malade, à la salle 46. Elle était là depuis quelques jours, sans présenter d'autres symptômes que ceux de la bronchite la plus simple, et rien n'attirait l'attention sur elle, lorsque, le 16 avril au matin, en allant à la selle, elle pâlit, s'affaisse sur elle-même et tombe morte, comme foudroyée. On connaissait très-bien ses antécédents; la seule, mais importante chose

qu'ils offraient de remarquable, c'étaient les excès habituels de boissons alcooliques auxquels cette femme se livrait. Ce fait est très-important à noter et nous permettra de nous expliquer la majorité des lésions constatées à l'autopsie.

A l'ouverture du cadavre, on a trouvé le péricarde très-fortement distendu. Aucune adhérence avec le cœur, dont il était entièrement séparé de tout côté par du sang en partie coagulé. Le péricarde étant incisé et enlevé, on le trouva plein de sang et on vit un bouchon sanguin qui sortait des parois du cœur. Voici, du reste, ce qu'a donné, comme résultat, l'examen minutieux du cœur lui-même :

Poids du cœur avec l'origine des vaisseaux	$0^{k},320$
Longueur maximum du ventricule gauche.	$0^{m},075$
Largeur.	$0^{m},06$
Épaisseur des parois du ventricule gauche en avant et à la base. .	$0^{m},024$
» » » à la pointe.	$0^{m},012$
Circonférence de l'orifice aortique	$0^{m},065$
Circonférence de l'aorte à $0^{m},02$ au-dessus	$0^{m},08$

A la partie moyenne du ventricule gauche et au tiers inférieur dans le sens de la longueur, on remarqua une crevasse très-peu irrégulière, à bords droits au dehors et à parois amincies, tandis que, dans la profondeur, la substance de l'organe paraît labourée et broyée par le sang. L'ouverture est unique; si on introduit un stylet de dehors en dedans, on s'aperçoit que le trajet est sinueux, et il faut diriger l'instrument en haut, c'est-à-dire vers les oreillettes. On dirait que le trajet s'est fait dans l'interstice de deux faisceaux de fibres charnues, qui se seraient comme séparées avec de légers broiements dans leurs points de contact.

La longueur de la rupture en dehors est de $0^{m},014$. En dedans elle est de $0^{m},009$.

L'épaisseur des parois du cœur, au niveau de la rupture, est de $0^{m},005$ à sa partie supérieure, et de $0^{m},009$ à la partie inférieure. Le cœur est entièrement recouvert d'une couche graisseuse, qui a une épaisseur moyenne de $0^{m},01$, mais qui, à ce niveau, est à peine sensible et a tout au plus un millimètre d'épaisseur. En ce point, les parois sont non-seulement amincies, mais elles cèdent; au moindre effort, elles se désagrégent, pour ainsi dire. L'aspect des fibres, à l'œil nu, semble dégénéré et légèrement jaunâtre. Les artères coronaires sont aussi graisseuses. Il n'y a pas de foyer purulent; aucune trace de suppuration. Le cœur droit est tout à fait normal.

Rien autre chose de particulier, si ce n'est l'aspect graisseux du foie, qui représente parfaitement le foie gras des buveurs.

Au microscope, M. le professeur agrégé Feltz, alors chargé du service, trouva le tissu musculaire complétement dégénéré et les artérioles aussi complétement détruites par la dégénérescence graisseuse.

La pièce anatomique qui fait le sujet de cette observation a été conservée au musée sous le n° 1430, lettre *a*. Elle est reproduite à la fin de notre travail et expliquée dans l'avant-dernière page.

DEUXIÈME PARTIE.

Altérations anatomiques. — Causes.

Les causes de la rupture du cœur peuvent être ramenées à deux catégories :

1° Les causes *externes*, survenant, par exemple, à la suite d'un choc direct ou même d'un contre-coup, dépendant, pour m'exprimer en un seul mot, d'un traumatisme quelconque; 2° les causes *internes*, c'est-à-dire dues au cœur lui-même et aux altérations anatomiques survenues, soit dans sa structure, soit dans ses fonctions.

Nous ne dirons que quelques mots des premières, nous réservant de nous étendre sur les secondes et sur le mode de production de la mort dans ce cas.

Les ruptures du cœur par des violences extérieures ne sont pas admises par tout le monde. Pourtant, après avoir lu l'article de M. Dezeimeris, nous sommes resté bien convaincu que ces ruptures non-seulement sont possibles, mais encore qu'il en existe un assez bon nombre de cas bien avérés dans la science.

Cet auteur rapporte le cas, cité par Boirel, de M. de Serreuil, qui succomba trois heures après avoir reçu un coup de feu dans la poitrine. La paroi thoracique fut traversée, et la balle fut trouvée arrêtée au devant du péricarde, lequel était exempt de toute lésion; néanmoins le ventricule droit était déchiré à sa partie inférieure et le péricarde rempli de sang.

Cette observation est suivie de plusieurs autres, dans lesquelles, tantôt un coup de pied de cheval, tantôt un écrasement par une roue de voiture produisent la déchirure du ventricule droit et même de

l'oreillette droite. Un fait à noter, c'est qu'en général dans ces traumatismes, c'est le cœur droit qui cède et surtout le ventricule droit.

Sur environ douze cas rapportés par Dezeimeris, trois cas seulement ont rapport à une déchirure du cœur gauche. Nous verrons plus bas qu'il n'en est pas ainsi dans les ruptures par cause interne, et nous chercherons à nous rendre compte de ces faits.

Les ruptures du cœur par cause *interne* peuvent être divisées en *causes tenant au cœur lui-même* et en *causes éloignées.*

Comme ces dernières sont les plus rares, et que notre intention n'est pas de nous étendre à leur sujet, nous allons en dire quelques mots, afin de passer de suite aux premières, sur lesquelles roulera principalement notre travail.

Un exemple, rapporté par Chaussier, fera comprendre ce que nous entendons par *causes éloignées.* Il s'agit d'un homme jeune et vigoureux qui, dans un violent accès de colère, tomba mort subitement.

A l'autopsie, on trouva le cœur gauche un peu aminci, déchiré à la pointe, et une tumeur cartilagineuse du volume du poing entourait la crosse de l'aorte, de telle sorte que le passage du sang présentait une ouverture du volume du petit doigt.

Ce sont surtout les obstacles de la circulation qui causent ces ruptures; cette tumeur, en rétrécissant l'aorte, pouvait laisser un jour suffisant au passage du sang, de façon à ne pas compromettre l'existence dans le cours ordinaire de la vie; mais survienne une cause d'accélération pour la marche du torrent circulatoire, une émotion violente par exemple, et alors le sang venant se butter en trop grande quantité contre l'obstacle qui est sur son passage, opposera une résistance trop forte aux parois du cœur, et celui-ci éclatera, brisé en quelque sorte par sa propre contraction. C'est presque le mode de rupture de l'utérus lorsqu'il existe à son col ou au bassin un obstacle assez puissant pour s'opposer à la sortie du fœtus.

Chaussier fut amené par ce fait à faire des expériences sur les animaux. Il lia les gros troncs artériels, l'aorte par exemple, et vit les

cavités gauches du cœur se dilater et se rompre presqu'à l'instant. Les cavités droites ne se rompent pas de cette façon, si on comprime l'artère pulmonaire.

Les causes de rupture tenant au cœur lui-même peuvent être rangées sous les chefs suivants :

1° Rupture de parois préalablement dilatées;

2° Ruptures, suites d'abcès;

3° Ruptures par ulcération du cœur;

4° Ruptures à la suite d'hémorrhagies interstitielles dans la paroi même du cœur;

5° Comme lésion déterminant souvent le ramollissement et la rupture, nous admettrons l'embolie des petits vaisseaux du tissu cardiaque ou bien encore des vaisseaux coronaires;

6° Ruptures par dégénérescence graisseuse;

7° Ruptures, suite de convulsions épileptiques.

I. Les cavités du cœur peuvent être dilatées dans toute leur étendue, ou simplement dans un certain point. Elles peuvent être dilatées avec ou sans hypertrophie des parois. Ce n'est pas ici le cas d'exposer le mode ni les causes de production de ces hypertrophies; nous ferons seulement remarquer avec M. Cruveilhier, que dans la majorité des ruptures, le cœur s'est trouvé hypertrophié.

Dans les cas de rupture des parois dilatées, est-ce la partie la plus mince qui a cédé? Dans ces anévrysmes actifs ou passifs, est-ce la pointe, partie habituellement la moins épaissie qui s'est rompue? La rupture s'est-elle produite plus souvent dans les cas d'hypertrophie compensatrice, ou bien dans les cas de dilatation sans épaississement?

Autant de questions qu'on pourrait se poser et discuter longuement en se basant, soit sur des théories plus ou moins spécieuses soit sur des faits plus ou moins bien interprétés.

Deux cas, sommairement rapportés par M. Dezeimeris, sont seuls cités comme survenus à la suite d'une simple dilatation avec amincis-

sement. Seulement nous avons remarqué que cet auteur disait aussi que les deux sujets avaient le foie beaucoup plus volumineux qu'il ne doit l'être, fait qui nous paraît très-important à noter. Dans l'observation que M. Feltz a bien voulu nous communiquer, et dont nous avons minutieusement examiné la pièce qui en fait l'objet, le foie aussi se trouvait très-volumineux, et les cavités, quoique non dilatées, nous ont semblé un peu amincies.

Nous croyons que ces dilatations avec ou sans amincissement des parois n'auraient pas suffi à produire des déchirures, si dans certains points de son étendue ou peut-être même dans sa totalité, la paroi n'avait été le siége d'une altération qui la rendait friable, probablement d'une évolution régressive, d'une dégénérescence graisseuse.

Nous raisonnons ici par analogie; dans le cas que nous avons sous les yeux, le cœur est graisseux et le foie aussi; la relation entre l'état de ces deux organes, nous l'expliquerons par les habitudes de la malade. Cette corrélation entre les viscères est fréquente, et nous sommes convaincu que les cœurs dont parle M. Dezeimeris, étaient aussi graisseux.

La force de résistance des parois du cœur est proportionnée dans toute son étendue à la puissance des contractions qu'il doit éprouver, et à moins d'une lésion circonscrite ou générale tenant à la nutrition ou à la consistance des éléments constitutifs des tissus, le cœur ne cèdera pas plutôt en un point qu'en un autre.

Ici on a invoqué des raisons mécaniques : vers la pointe, a-t-on dit, le cœur est beaucoup plus mince qu'à la base; par suite, s'il y a dilatation de l'organe sans hypertrophie compensatrice, la rupture se produira facilement dans ces points déjà moins résistants à l'état normal. Sans doute que si le cœur se trouve directement ou indirectement comprimé, comme dans le cas rapporté par Chaussier (*loc. cit.*), c'est à la pointe qu'il cèdera; sans doute aussi les ruptures et les anévrysmes partiels sont beaucoup plus fréquents à la pointe, mais si le cœur cède plus souvent en ce point, c'est qu'en ce point aussi siégent

le plus souvent des altérations de texture, et que, dans les cas où tout l'organe sera malade, ces lésions seront d'autant plus à redouter en un point que les parois y seront plus minces. Mais, nous le répétons, la simple dilatation ne suffit pas à la production de la rupture, si les parois ne présentent pas d'altération, soit générale, soit circonscrite.

II. Comme *seconde cause*, nous avons signalé les abcès du cœur. Ces abcès proviennent de l'inflammation du tissu cardiaque, autrement dit de la cardite ou myocardite. L'observation n° 2 nous offre un spécimen de ces abcès; on y rapporte, en effet, qu'il fut constaté à l'autopsie la présence d'une collection purulente de la grosseur d'un œuf de pigeon. Ces abcès du cœur sont excessivement rares, et, de l'avis de tous les auteurs, il est à peu près impossible de les diagnostiquer.

On ne peut guère concevoir leur mode de production qu'en les considérant comme une suite de l'endocardite ou de la péricardite. L'inflammation se propage sans doute par contiguité de tissu, et la suppuration est le dernier degré de cette phlegmasie. Ces abcès sont souvent multiples, parfois réunis en un seul foyer; le pus qui en résulte est épais et phlegmoneux. Ces collections purulentes ont surtout été constatées dans l'épaisseur du ventricule gauche. Elles peuvent s'ouvrir dans le tissu du cœur ou dans le péricarde. Les parties enveloppant le pus s'amincissent de plus en plus, le pus fuse et la déchirure se produit d'une manière sur laquelle il est inutile d'insister; c'est tout à fait le mode d'ouverture des abcès au dehors. Il se peut aussi que des abcès se forment à la suite d'embolies, mais nous n'avons pas à étudier ici le mode de formation des abcès du cœur.

Nous constatons leur existence en les signalant comme cause bien certaine de rupture, pourtant nous dirons qu'ils sont excessivement rares; le seul cas *bien constaté* que nous connaissions est celui de l'observation déjà citée.

III. Comme *troisième cause* de rupture nous avons signalé, nous basant toujours sur les observations, les ulcérations du tissu car-

diaque. Ces ulcérations sont rapportées par certains auteurs à la *syphilis*. Pour nous, il nous semble difficile d'admettre que des phénomènes syphilitiques se manifestent sur le cœur. Voici ce que raconte Haller (membre de la Société royale de médecine, 1776) :

« Une jeune fille de vingt-deux ans, atteinte de syphilis et d'une ma-
« ladie du cœur vint à mourir, et on observa sur son cœur une plaque
« assez large, qui occupait la face postérieure de l'organe. Dans toute
« l'étendue des deux ventricules, une légère couche musculaire em-
« pêchait le sang de s'échapper dans le péricarde. Probablement quel-
« ques jours après, la malade eût succombé à une rupture.»

Il ne nous paraît nullement prouvé que cette conclusion soit fondée, et nous n'hésitons pas à dire que nous ne croyons pas cette plaque syphilitique. Que la syphilis prédispose aux ruptures, c'est possible, et voici comment nous l'expliquons : il est bien avéré aujourd'hui que la vérole, comme toutes les cachexies, fait entrer les organes dans une voie d'évolution régressive. Nous avons été à même de voir dans de nombreuses autopsies de syphilitiques, le foie, les reins, le cœur lui-même ayant subi la dégénérescence graisseuse ; or comme pour nous c'est surtout cet état qui cause les ruptures, nous admettons ainsi une relation éloignée entre cette maladie et les ruptures cardiaques; mais, répétons-le, nous ne pensons pas qu'un ulcère, une plaque syphilitique puissent perforer le cœur.

Comme ulcères perforant les parois, nous pourrons admettre les plaques athéromateuses qui, arrivées à un certain degré de leur évolution, peuvent, en occasionnant des pertes de substance considérables, faire céder la paroi. Ce serait là une répétition de ce qu'on voit journellement se produire dans les artères. Il est même probable que ce sont là les lésions que l'on a attribuées à des accidents syphilitiques, lorsque entre l'existence de l'athérome et de la vérole il n'y avait qu'une simple coïncidence.

Disons pourtant que le cœur étant un muscle, nous ne croyons pas impossible que des gommes se développent dans son tissu, mais nous

ne connaissons aucune observation de gommes syphilitiques trouvées dans le cœur.

IV. La *quatrième altération* à laquelle nous rapportons les ruptures du cœur, a trait aux hémorrhagies interstitielles dans la paroi même du cœur. Ces hémorrhagies ont été décrites par M. Cruveilhier sous le nom d'*apoplexie du cœur*. L'observation n° 7 que nous lui avons empruntée, est un cas qu'il cite à l'appui, quoiqu'il dise dans le courant de la relation de son autopsie que ce foyer apoplectique n'a communiqué avec le ventricule que parce que son stylet a perforé la paroi; lui-même, revenant sur ce point, ajoute dans la vingt-deuxième livraison de son *Anatomie pathologique :*

«. . . . Je pense que dans ce fait, comme dans plusieurs autres, « la perforation était complète, mais que son obliquité, sa disposition « sinueuse du côté du cœur, sa situation entre les colonnes charnues « au fond d'un tissu aréolaire m'ont induit en erreur.»

Nous admettons parfaitement avec cet auteur ce mode de rupture ; l'apoplexie est survenue, les artérioles du tissu cardiaque étant athéromateuses; l'épanchement sanguin se produit, les fibres du cœur se détruisent, se rompent peu à peu, et on conçoit qu'il arrive un moment où la paroi finit par céder et livrer passage au sang.

C'est ce mode d'apoplexie que nous pouvons journellement observer dans le poumon. Le passage suivant de M. Cruveilhier nous confirme dans l'idée prédominante de notre travail, c'est-à-dire que nous croyons avec lui que dans ces cas de ruptures consécutives à l'hémorrhagie, comme du reste dans tous les cas de rupture, le tissu environnant est altéré, les anciens auraient dit *ramolli.*

« Dans le cas que j'ai rapporté, dit M. Cruveilhier, j'ai cru devoir « considérer la perforation du cœur comme une apoplexie de cet or- « gane. Ici, en effet, comme dans l'apoplexie, il y a foyer sanguin, « par suite déchirure spontanément opérée; mais de nouvelles obser- « vations m'ont démontré que cette apoplexie du cœur reconnaît le « plus souvent pour cause première une fragilité remarquable du

« tissu de l'organe, si bien que dans les cas que j'ai eu l'occasion d'ob-
« server, ce tissu se morcelait à l'aide d'une pression ou d'une traction
« légère.»

La friabilité du tissu était-elle l'effet de l'apoplexie, ou bien la cause de l'une était-elle la même que celle de l'autre? Il est probable que le tissu en ce point était atteint, comme les artères, d'une dégénérescence graisseuse; l'épanchement sanguin qui est venu s'ajouter à cet état de choses aura produit une distension plus forte, une véritable infiltration, et le moindre effort a suffi pour compléter la rupture.

V. L'embolie des vaisseaux cardiaques et coronaires, que nous citons aussi parmi les causes efficientes de la rupture, peut parfaitement trouver son application, surtout si nous la faisons survenir dans des vaisseaux prédisposés aux apoplexies, comme dans les cas que nous venons de voir. L'obstacle au cours du sang qui se joint aussi à la friabilité des tissus, favorisera, on le conçoit aisément, la production du phénomène morbide qui nous occupe, en accumulant ainsi une pression exagérée dans des points déjà si peu résistants. Du reste, nous passerons légèrement sur ces faits; nous avons hâte d'arriver à la dégénérescence graisseuse, à laquelle nous attribuons la plus grande part dans les ruptures des parois du cœur.

VI. Le cœur peut devenir gras de deux façons bien différentes : le muscle cardiaque se charge de graisse, devient gras et alors il reste sain, conserve sa structure normale et ses fonctions physiologiques, son tissu conjonctif seul s'est transformé en tissu adipeux; pourtant il se peut que la masse de ce tissu adipeux comprimant les fibres contractiles, les gêne dans leurs mouvements et en provoque la dégénérescence graisseuse.

Ou bien l'élément contractile est atteint. Voici la marche que suit l'infiltration graisseuse dans ce tissu (Morel, *Traité d'histologie humaine*) :

« A l'intérieur de la fibre on remarque d'abord quelques gouttelettes
« de graisse libre, disséminées d'une façon plus ou moins régulière,

« mais les stries sont encore visibles. Plus tard la graisse devient plus ou « moins abondante, et finit par se substituer complétement au contenu « primitif. Cette transformation du contenu de la fibre amène, comme « dans l'os par exemple, la nécrose du parenchyme musculaire, et en « abolit par cela même les fonctions physiologiques. Cette altération « s'observe dans les muscles condamnés à l'inaction par cause directe, « ou bien qui perdent leur contractilité par suite de la destruction des « nerfs moteurs correspondants. Nous avons, ajoute M. Morel, observé « un fait déjà signalé par Virchow : c'est l'infiltration graisseuse d'un « certain nombre de fibres superficielles du cœur en contact avec le « péricarde enflammé. »

Dans l'observation fondamentale de ce travail, le cœur était surchargé de graisse dans toute son étendue, mais dans la paroi du ventricule gauche tout le pourtour et les bords de la rupture étaient tellement dégénérés que les fibres et les artérioles de son tissu étaient totalement détruites.

Le professeur Cruveilhier, parlant d'un cas analogue dont il donne le dessin, sans s'étendre sur l'observation, dit que parmi les assistants bon nombre étaient d'avis qu'il existait une dégénérescence graisseuse, mais que pour lui il croyait avoir affaire à un simple ramollissement, comme on en voit tant dans l'âge avancé. La paroi, au point de la rupture, était friable et très-amincie; il est peut-être téméraire pour un commençant de contredire l'avis d'un maître aussi expert. Pourtant nous partageons l'opinion de ces assistants qui croyaient à une dégénérescence graisseuse.

Nous sommes persuadé que si l'auteur avait placé un fragment de ce cœur, qu'il qualifie de ramolli, sous le champ du microscope, il aurait constaté, comme dans notre observation n° 8, que ce ramollissement si fréquent chez le vieillard, que cette atrophie sénile devait être rapportée tout simplement à l'infiltration graisseuse. Pour nous, le mot *ramollissement* n'est qu'une expression pour désigner l'état physique d'un corps. C'est une de ces désignations vagues dont on pou-

vait se servir autrefois, mais qui doit, aujourd'hui que la science a le microscope à sa disposition, céder la place à des termes plus exacts et exprimant nettement la nature de l'altération anatomique.

Ces ramollissements surviennent surtout dans le grand âge, dit-on, alors que les organes se ramollissent presque tous ou bien s'ossifient et s'atrophient le plus souvent. Mais nous répondrons à ceci que si l'on veut bien se donner la peine d'avoir recours à l'histologie, et même avec un peu de bonne foi, on peut, à l'œil nu, se convaincre que la différence entre un organe quelconque pris sur le vieillard, et le même organe pris sur un adulte ou un enfant, consiste dans la quantité de graisse qu'on trouve dans le premier.

Prenons le *système osseux* par exemple : si l'on veut avoir un beau squelette, prendra-t-on le cadavre d'un vieillard ? certainement non; et il n'est pas un seul garçon d'amphithéâtre qui ignore que les os du vieillard seront toujours le siége de suintement graisseux. La moelle qu'ils contiennent dans leur intérieur, au lieu d'être rouge comme chez l'enfant, au lieu d'être d'un blanc légèrement rosé comme chez l'adulte, est jaune et totalement transformée en graisse. Les tuniques des artères, les colonnes charnues du cœur sont souvent dégénérées; ces ossifications, ces dépôts calcaires, etc., à quoi est dû tout cela ? à la dégénérescence graisseuse et à l'athérôme; eh bien! comme il est dit un peu plus haut, dans un passage emprunté à notre savant maître, M. Morel, il en est pour les muscles comme pour les os, la dégénérescence s'opère de la même manière, et cette cause de rupture ne peut pas être méconnue.

M. Cruveilhier ajoute comme dernier argument que la dégénérescence graisseuse ne prédispose pas un muscle à la rupture.

Il nous paraît que cette opinion est un peu légèrement émise, car il faudrait nier tout à fait l'évidence pour ne pas convenir de la grande friabilité d'un muscle dégénéré. Pour nous, nous l'admettons parce que nous l'avons vue et expérimentée, et nous plaçons cette cause de rupture en tête de toutes les autres. — Le cœur qui fait le sujet de

l'observation n° 8 en est une preuve frappante. *Le tissu en a été examiné au microscope; il est atteint de dégénérescence graisseuse et est tellement friable qu'il se désagrége, au lieu de la rupture et tout autour, bien entendu.*

VII. Une septième cause, que nous ferions peut-être mieux de placer à l'article *Étiologie*, mais qui a été dans ces derniers temps encore signalée comme provoquant des déchirures, c'est l'épilepsie. M. le docteur Lunier publie dans la *Gazette des hôpitaux* (1865, p. 434) deux cas de rupture du cœur chez des épileptiques. Ces cas, que je classe dans mes observations sous les n°s 4 et 5, ont été observés à peu de distance l'un de l'autre.

Les deux épileptiques sont morts pendant l'accès; l'auteur de ces observations, reliant ces deux faits, le peu d'intervalle qui les sépare, la coïncidence de l'épilepsie chez les deux malades et l'analogie de la lésion, se demande si on n'a pas jusqu'ici négligé d'examiner le cœur des individus morts ainsi subitement pendant un accès d'épilepsie, négligence qu'il explique par la tendance, naturelle dans les affections de ce genre, à porter toute son attention vers les centres nerveux. Il attire l'attention sur ce fait et admet comme probable une relation de cause à effet entre l'épilepsie et les ruptures du cœur.

Dans le premier cas, la rupture a eu lieu dans le ventricule gauche, et dans le second, dans le ventricule droit. Dans la première pièce, le cœur était peut-être un peu hypertrophié, quelques concrétions cartilagineuses étaient au bord adhérent des valvules sigmoïdes. Dans la seconde, les parois étaient au contraire relativement très-minces. L'auteur ne donne aucune explication, il se demande simplement s'il y a une relation entre la névrose et la rupture, sans chercher à l'expliquer; ayant foi dans l'indulgence à laquelle notre inexpérience donne droit, nous serons plus hardi, et nous allons tâcher de nous en rendre compte. — Nous nous croyons d'autant plus obligé de hasarder une explication que notre observation n° 1 rentre aussi dans le même ordre de faits. Ici c'est le ventricule gauche qui est déchiré et les bords de

la déchirure sont amincis. Le sujet était un ancien militaire adonné à l'usage abusif du vin et des liqueurs. Quoi qu'il en soit, au moment d'une attaque les muscles se convulsent, le sang reflue en masse vers le cœur; celui-ci bat avec violence et d'une façon désordonnée. Pourtant il nous paraît bien difficile que le cœur se rompe ainsi, si d'ailleurs il est sain comme semble le dire M. Lunier, qui prétend dans ses observations que le tissu du cœur ne lui a pas paru altéré. Dans ces attaques d'épilepsie, on voit parfois aussi survenir des hémorrhagies cérébrales, mais dans l'un comme dans l'autre cas, nous sommes persuadé que ces ruptures arrivent parce que le spasme et l'afflux sanguin surviennent sur un terrain préparé aux ruptures.

Dans nos trois observations, nous voyons pour le n° 1 un ancien militaire usé par la boisson, usé par une maladie chronique terrible, l'*épilepsie :* deux causes favorables à l'existence d'une vieillesse prématurée, deux causes de cachexie profonde favorisant l'évolution régressive et la dégénérescence graisseuse.

Dans l'observation n° 4, quelques concrétions existent au bord adhérent des valvules sigmoïdes.

Nous croyons être en droit de nous demander si ces concrétions n'étaient pas des plaques athéromateuses; du côté de la cavité ventriculaire l'ouverture a lieu par deux pertuis assez étroits qui convergent vers une seule et même déchirure se faisant à l'extérieur. N'y aurait-il pas eu ici une apoplexie de la paroi du cœur, causée par la dégénérescence athéromateuse des vaisseaux qui entrent dans la texture de l'organe ? Il est malheureux que le microscope n'ait pas été utilisé par M. Lunier, et nous pensons que s'il en avait fait usage, il aurait trouvé quelque lésion analogue, soit dans les artérioles du cœur, soit dans les fibres mêmes qui en constituent la paroi, peut-être même dans les deux.

Pour nous, l'épilepsie entraîne une cachexie profonde, et dans toute cachexie il y a évolution régressive des organes; d'un autre côté, il nous paraît tellement difficile qu'un muscle, comme le cœur, se rompe

spontanément, si d'ailleurs il est sain, que nous croyons que dans l'épilepsie le cœur se rompt par suite de contractions trop fortes survenues dans un muscle atteint de dégénérescence graisseuse.

Étiologie.

Nous avons déjà étudié, en même temps que les lésions anatomiques, les causes directes des ruptures du cœur; pourtant nous devons encore quelques lignes à l'étiologie de cette affection.

D'après Morgagni, les ruptures du cœur sont tellement rares, que cet auteur les attribue à une maladresse de l'anatomiste. Lancisi, au contraire, les croit très-fréquentes. Il est évident que ces deux auteurs tombent l'un et l'autre dans un excès contraire.

Les ruptures du cœur sont rares, à tel point que M. Boys de Loury, auteur d'une observation contenue dans la *Gazette hebdomadaire* (9 décembre 1859), disait en pleine Académie de médecine que depuis plus de trente ans qu'il en faisait partie, jamais il n'avait entendu parler de cette rare lésion. Quoi qu'il en soit, tous les auteurs s'accordent à dire que les causes prédisposantes sont : 1° la vieillesse. Ainsi sur 21 sujets d'observations détaillées que nous connaissons, 14 ont dépassé l'âge de soixante ans, 4 sont compris entre quarante et cinquante ans. Quant aux 3 autres, il en est 1 dont l'âge n'est pas rapporté, et les 2 autres, âgés l'un de vingt-deux, l'autre de dix-neuf ans, étaient soumis à des affections spéciales. Nous avons montré plus haut comment nous expliquons cette influence de l'âge, nous ne reviendrons pas sur ce point.

2° Quant au sexe, nous trouvons 9 femmes et 12 hommes; on ne peut baser sur ce chiffre aucune hypothèse de prédisposition en faveur d'un sexe plutôt que pour l'autre.

L'épilepsie et les affections du cœur ont trouvé leur place ailleurs. La diathèse rhumatismale peut-elle avoir quelque influence sur les ruptures du cœur? Nous avons vu que la cardite pouvait entraîner cet ac-

cident, que la péricardite pouvait exercer sur le cœur une influence de contact et provoquer une dégénérescence graisseuse. Aussi nous attribuerons quelque influence au rhumatisme, qui peut être la cause première d'endocardite et de péricardite.

Une autre cause très-importante peut résider dans les habitudes d'intempérance du sujet. Nous attribuerons à la cachexie alcoolique une large part dans l'étiologie de cette affection. Nous savons que c'est l'alcoolisme qui est la cause par excellence des accumulations graisseuses dans l'économie. C'est si vrai, que pour parler d'un foie gras on emploie souvent le mot de *foie des buveurs*. Or nous avons pu voir dans bon nombre d'autopsies de gens adonnés à la boisson, le rapport qui existait entre l'état du foie et celui du cœur. Mais nous avons déjà expliqué la liaison qui existe entre la dégénérescence du cœur et sa rupture, nous n'y reviendrons pas.

La cachexie syphilitique, mercurielle etc., en un mot, toute cause d'évolution regressive des organes peut occasionner la dégénérescence et par suite la rupture du cœur.

Mécanisme. — Terminaison.

La rupture du cœur étant produite, on a à se demander par quel mécanisme elle a eu lieu; nous sommes entré à ce sujet dans d'assez longs détails en traitant des causes de la lésion. Nous pouvons dire pourtant que le cœur étant dans les conditions favorables à la rupture, c'est habituellement dans un effort, dans une position anormale que les individus sont frappés. Tantôt c'est pendant un effort de défécation, tantôt en exerçant le coït, tantôt dans un accès épileptique, chez M. L. (obs. 3) c'est en nouant un cordon de soulier, chez un malade, cité par M. le professeur Wieger (cours du 8 décembre 1865, leçon sur les maladies paludéennes), c'est pendant un accès de fièvre que l'oreillette droite s'est rompue. Nous ne nous étendrons pas ici davantage sur le mécanisme; ce serait nous répéter. Nous allons seulement

tâcher de nous expliquer ce fait reconnu par tous les auteurs, que les ruptures, suite de violence extérieure, ont habituellement lieu du côté droit, tandis que, sauf de rares exceptions, les ruptures par cause interne ont lieu dans le cœur gauche. La position même du cœur est une explication de ce fait. Le cœur droit n'est-il pas la partie la plus antérieure du cœur; n'est-il pas naturel que ce côté du cœur, le plus proéminant à la partie antérieure de la poitrine, soit le plus exposé aux contre-coups ou aux pressions directes? D'un autre côté, il est moins épais dans ses parois et l'on s'explique alors qu'il cède plus facilement à un choc direct.

Pour les ruptures par cause interne, sur 21 cas bien avérés que nous avons lus, nous en avons 17 qui ont trait au cœur gauche, et 4 au cœur droit. Nous expliquerons ceci par la plus grande force des contractions du cœur gauche, ce qui fait que c'est dans ce côté que les anévrysmes et les altérations de toute nature sont beaucoup plus fréquents.

Une autre question que l'on pourrait encore se poser, serait celle de savoir si la rupture se produit pendant la systole ou pendant la diastole. Il est probable, quoique ceci ne puisse être constaté, que c'est pendant la systole, alors que la fibre musculaire est en contraction; c'est alors qu'elle travaille, alors qu'elle est active, et alors sans doute qu'elle se rompt le plus facilement.

Le mécanisme étant connu, une autre série de questions, ayant trait au mode de terminaison de la maladie, vient s'offrir à notre esprit. Comment arrive la mort dans les ruptures du cœur?

Arrive-t-elle toujours immédiatement?

Et si elle n'est pas subite dans certains cas, tandis qu'elle est foudroyante dans d'autres, comment s'explique-t-on cette différence?

D'abord la mort arrive toujours à la suite d'une syncope. Lorsqu'elle survient subitement, elle est déterminée par un arrêt mécanique de la circulation. Le cœur, se trouvant entouré de sang dans le péricarde, ne peut se mouvoir et envoyer le sang dans les centres nerveux, où son action nutritive est nécessaire pour l'entretien de la vie.

L'école vitaliste invoquerait une action excitante, mais nous n'avons pas à discuter cette question de doctrine.

La mort arrive tantôt subitement, et le cas que nous avons eu à la clinique (obs. 8) est de ce nombre; c'est ce qui arrive le plus souvent. D'autres fois, au contraire (plusieurs des observations contenues dans la première partie de ce travail le prouvent), la vie se prolonge quelques heures et même quelques jours. Le sujet de l'obs. 3 a vécu cinquante heures. Morgagni porte à trois jours l'évolution de la maladie, Peacock l'a vue s'étendre jusqu'au cinquième jour, et Martini prétend qu'elle a pu, par une série de crises et d'accès successifs, durer jusqu'à six semaines. Nous avouons pourtant que notre bonne volonté à croire au témoignage d'autrui ne peut aller jusqu'à ne pas douter de ce fait.

Dans ces cas, la persistance de la vie ne peut s'expliquer que par une rupture incomplète ou par l'interposition d'un caillot entre les lèvres de la plaie, ou bien par son obliquité, ou bien encore par des adhérences du péricarde, qui ne cèdent que peu à peu sous l'impulsion du sang. « Les ruptures obliques ou fistuleuses, non obstruées par un caillot, sont plus rapidement mortelles que les larges ruptures, qui permettent le reflux du sang. » Nous trouvons cette opinion émise dans la note qui accompagne l'observation de M. Kœberlé, et la théorie qui l'accompagne nous paraît pleinement la justifier.

a) Lorsqu'une oreillette est le siége d'une large rupture, la systole auriculaire détermine à la fois la poussée d'une ondée sanguine dans le ventricule correspondant et dans le péricarde; mais à chaque diastole, une certaine quantité de sang reflue dans l'oreillette, où la pression est revenue à zéro. La circulation est ainsi maintenue incomplétement.

b) Lorsque la rupture est étroite, oblique et ne permet pas le reflux, il arrive un moment où le sang qui distend le péricarde, est soumis à une pression égale à celle du sang de l'oreillette pendant la systole auriculaire. Le ventricule affaissé par la pression extérieure, n'étant plus distendu, se contracte à vide, partant la circulation est nulle.

Deux cas peuvent se présenter dans la rupture du ventricule :

A. La rupture du ventricule est fistuleuse, étroite et ne permet pas le reflux. La pression du sang dans le péricarde augmente rapidement sous l'impulsion du ventricule ou de l'oreillette. Du moment qu'elle est supérieure à celle des veines-caves ou des veines pulmonaires, la dilatation des oreillettes devient impossible, elles restent affaissées. Il se fait une stase, un arrêt du sang dans le poumon, dans le foie etc. La mort survient d'une manière *foudroyante.*

B. La rupture du ventricule est large et permet le reflux à l'intérieur. La pression étant zéro au moment de la rupture dans le péricarde, tandis qu'elle est N dans l'aorte, le sang s'épanche, en vertu des principes hydrostatiques, dans l'intérieur du péricarde jusqu'à ce que la pression extra-péricardique soit devenue égale à celle du tronc artériel. La résistance des valvules sigmoïdes est ensuite vaincue s'il y a lieu, par l'excès de pression ventriculaire.

La circulation peut même se maintenir faiblement par la contraction de l'oreillette, en supposant que la pression développée par la systole et l'élasticité du péricarde puissent vaincre la résistance des valvules sigmoïdes.

Nous pensons que cette théorie répond d'une manière assez claire aux questions que nous nous sommes posées.

Symptomes. — Diagnostic.

Comme nous l'avons vu, le symptôme le plus fréquent, c'est l'instantanéité de la mort de l'individu, qui s'affaisse souvent sans rien dire, parfois a-t-il à peine le temps d'appeler au secours. Habituellement il accuse une vive douleur à la région précordiale. Une victime de cette affection (obs. 6) prétendait *qu'on lui comprimait le cœur entre deux plaques de fer brûlantes.* Douleurs au niveau de la clavicule, de l'omoplate gauche, dans la continuité du bras, du même côté. A l'auscultation, bruits sourds et éloignés; choc faible et nul à la

pointe; pouls petit, extrémités froides, face pâle, lèvres cyanosées, dyspnée, angoisses épouvantables. Enfin, dans cette lutte suprême entre la vie et la mort, une douleur poignante se manifeste sur les traits du malade, qui rend enfin le dernier soupir.

Le diagnostic peut être très-embarrassant à établir. Avec quoi peut-on confondre une rupture du cœur à un moment donné? Avec la syncope, la rupture d'un anévrysme, la rupture du diaphragme, l'apoplexie nerveuse, l'hémorrhagie cérébrale et enfin l'angine de poitrine.

On devra surtout se guider sur les antécédents, savoir quel était l'état antérieur du cœur, s'il n'existait pas d'anévrysme; la syncope n'est qu'un état passager; dans les ruptures du diaphragme, on a les nausées, les vomissements etc. Dans l'hémorrhagie cérébrale, à moins qu'elle n'ait lieu dans le bulbe ou que ce soit une apoplexie nerveuse (dont l'existence n'est pas prouvée), on n'a pas cette rapidité dans la mort, ni cette douleur précordiale, et enfin les facultés intellectuelles ne sont pas aussi intactes que dans les cas de rupture du cœur.

L'angine de poitrine peut donner le change. Celle-ci se déclare souvent la nuit, alors que la circulation est le plus calme possible. Il y a un sentiment de strangulation, la voix est altérée ou même éteinte, la respiration est pourtant un peu plus facile que dans les ruptures du cœur; enfin elle n'est pas de longue durée.

Pronostic.

Le pronostic de cette affection est, on peut le dire, toujours mortel. Tous les cas que l'on connaît ont été suivis de mort. Pourtant une observation unique dans la science, due à M. Rostan, semble prouver qu'il y a eu un cas de cicatrication d'une rupture spontanée.

Traitement.

Que dire du traitement? C'est ici que l'on peut avouer que l'art est impuissant à guérir; pourtant le médecin ne doit pas rester inactif;

car, s'il ne peut guérir, son rôle est de soulager et de retarder autant que possible le moment fatal. Quand une rupture du cœur est reconnue ou même soupçonnée, on doit s'abstenir de pratiquer la percussion, défendre au malade tout mouvement, l'empêcher même de parler et le *mettre dans la position horizontale.* On pourra essayer les applications de glace sur le sternum et la région précordiale, administrer les antispasmodiques, mais avec prudence, et ne pas paralyser le cœur pour favoriser la formation d'un caillot.

Les phénomènes d'asphyxie peuvent pousser à pratiquer la saignée; mais ici s'élève une grave question : faut-il saigner? M. Ollivier s'élève formellement contre cette pratique; l'activité que cette opération imprime au cours du sang lui paraît contraire à la formation du caillot obturateur.

D'un autre côté, M. Bertherand a saigné ses deux malades (obs. 3 et 6) et attribue à la phlébotomie la rémission qu'il a momentanément obtenue dans les symptômes. Quoi qu'il en soit, la rupture des parois du cœur est une de ces affections malheureusement trop nombreuses, contre lesquelles la thérapeutique est désarmée et notre art obligé d'avouer son impuissance.

CONCLUSIONS.

Nous tirons de notre travail les conclusions suivantes :

1° La rupture des parois du cœur est une lésion qu'on a rarement l'occasion de constater.

2° Elle peut survenir :

α) Par suite de violences extérieures :

β) Par suite d'obstacles apportés dans la circulation à un moment donné ou consécutivement à une altération de structure de la paroi.

3° La cause la plus fréquente est la dégénérescence graisseuse.

4° Comme très-souvent dans cette lésion le passage de la vie à la mort est l'affaire d'un instant, l'histoire de cette affection peut avoir un grand intérêt en médecine légale.

Vu par le président de la thèse,
Strasbourg, le 17 décembre 1866.
EHRMANN.

Permis d'imprimer.
Strasbourg, le 28 décembre 1866.
Le Recteur A. CHÉRUEIL.

QUESTIONS

POSÉES PAR LA FACULTÉ ET TIRÉES AU SORT, EN VERTU DE L'ARRÊTÉ DU CONSEIL DE L'INSTRUCTION PUBLIQUE DU 22 MARS 1842.

---

1. *Anatomie normale.* — De l'appareil musculaire destiné aux mouvements de rotation du membre inférieur.

2. *Anatomie pathologique.* — De l'encéphaloïde du foie.

3. *Physiologie.* — Quelles modifications subissent les matériaux du sang dans l'acte nutritif?

4. *Physique médicale. Hygiène.* — Des secours à donner aux individus asphyxiés par le froid et des moyens de prévenir la mort des parties congelées.

5. *Médecine légale.* — Faire connaître les maladies simulées par provocation et les moyens de découvrir la simulation.

6. *Accouchements.* — Quelle est la manière d'agir du forceps?

7. *Histoire naturelle médicale.* — L'apparition des plantes microscopiques de la famille des algues sur les membranes est un fait bien établi; comment l'expliquer?

8. *Chimie médicale et toxicologie.* — Du tissu musculaire.

9. *Pathologie et clinique externes.* — Quels sont les symptômes secondaires et tertiaires de la syphilis?

10. *Pathologie et clinique internes.* — Des cas qui réclament l'expectation.

11. *Médecine opératoire.* — De l'extraction des projectiles de guerre.

12. *Matière médicale et pharmacie.* — Quels sont les usages du macis?

EXPLICATION DE LA PLANCHE.

Fig. 1re. — Cœur d'une femme morte à la clinique, faisant le sujet de l'observation n° 8.

A. Artère aorte.
B. Artère pulmonaire.
C. Déchirure du ventricule gauche.

Fig. 2 (Coupe intérieure du même cœur). — On voit en *a*) les fibres charnues déchirées, comme labourées. Cette première déchirure horizontale incomplète rejoint presque à angle droit une seconde ligne *b*) verticale et communiquant avec l'extérieur.

Fig. 1

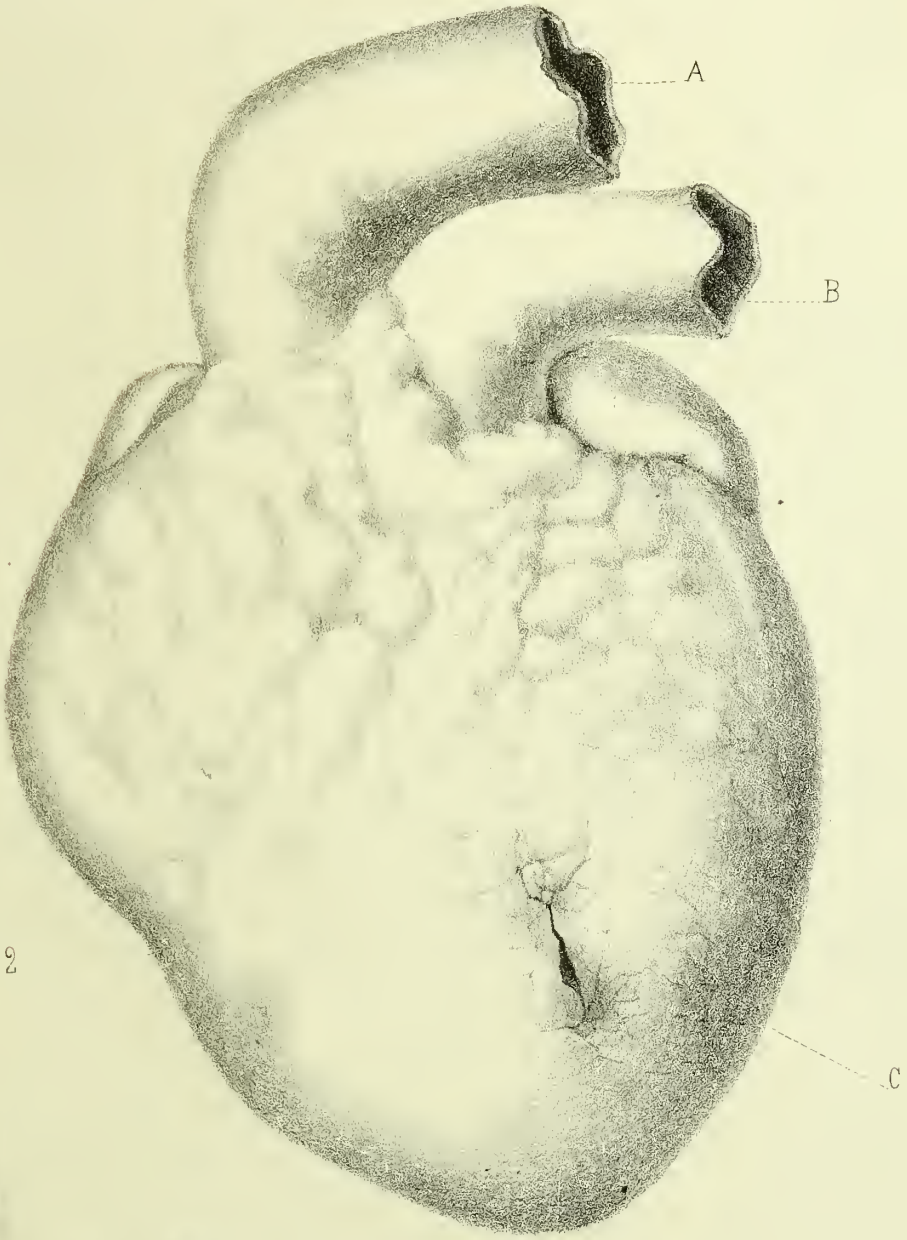

Fig. 2



Lith. F. Groskost, Succ.r de Baltzer. Strasbourg